

Icterus na tropenbezoek

Sophie Willemse

Maag-Darm-Leverarts

Academisch Medisch Centrum

Casus 1

- Man, 51 jaar
- Voorgeschiedenis
 - Niertransplantatie
 - prednison, cellcept en tacrolimus
 - M. Bechterew
 - etanercept

Casus 1

- Vakantie naar Suriname
- Varken geslacht en op de barbecue



Casus 1

- Icterus
- Laboratoriumonderzoek
 - ALAT 1200
 - ASAT 800
 - GGT 400
 - AF 350
 - Bilirubine 180 ug/L
 - PTT 11.2 sec
 - Albumine 40 g/L

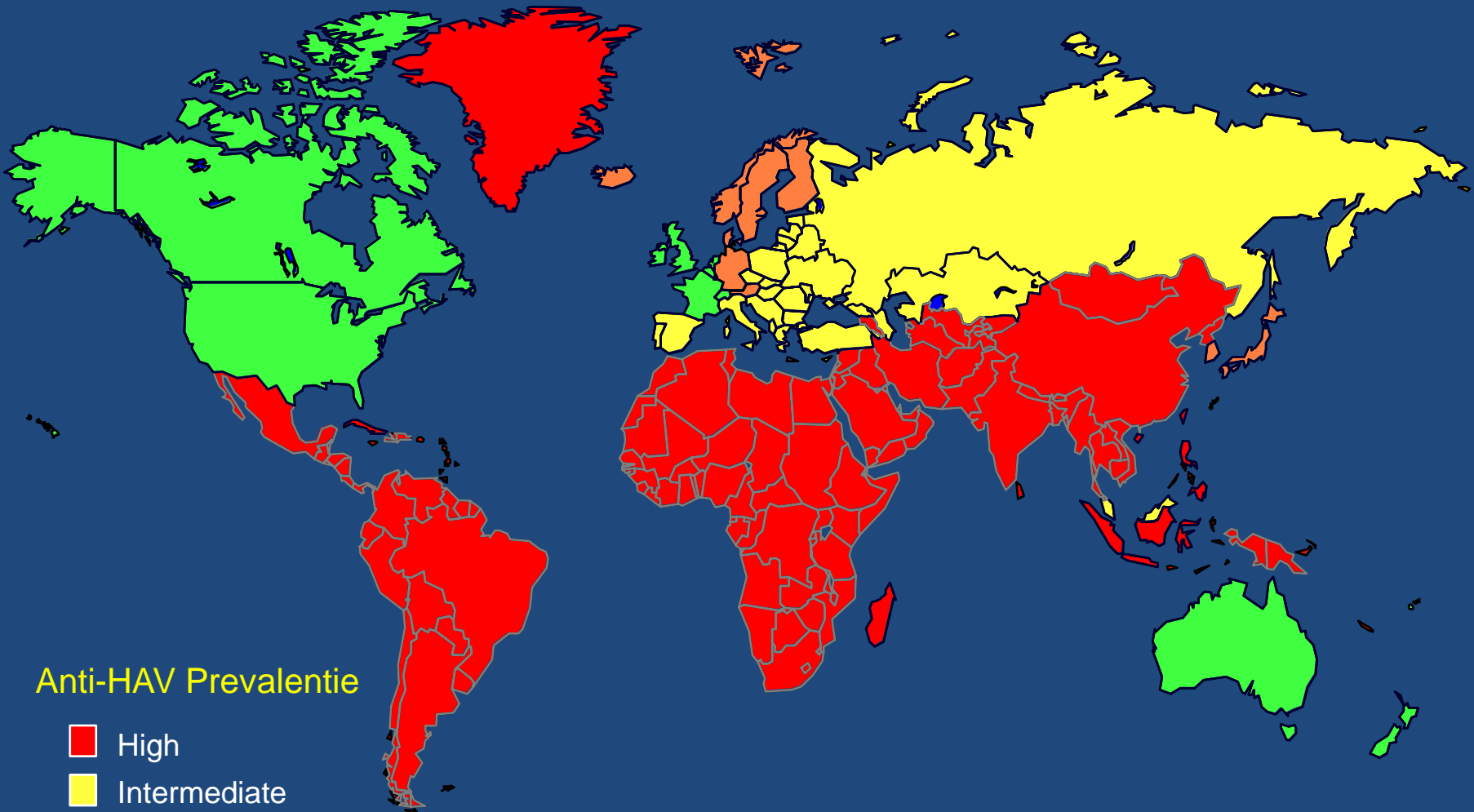
Wat staat bovenaan in de DD?

- Acute virale hepatitis
- Parasitaire infectie

Aanvullende diagnostiek

- HAV IgM negatief, IgG positief

Geografische distributie hepatitis A

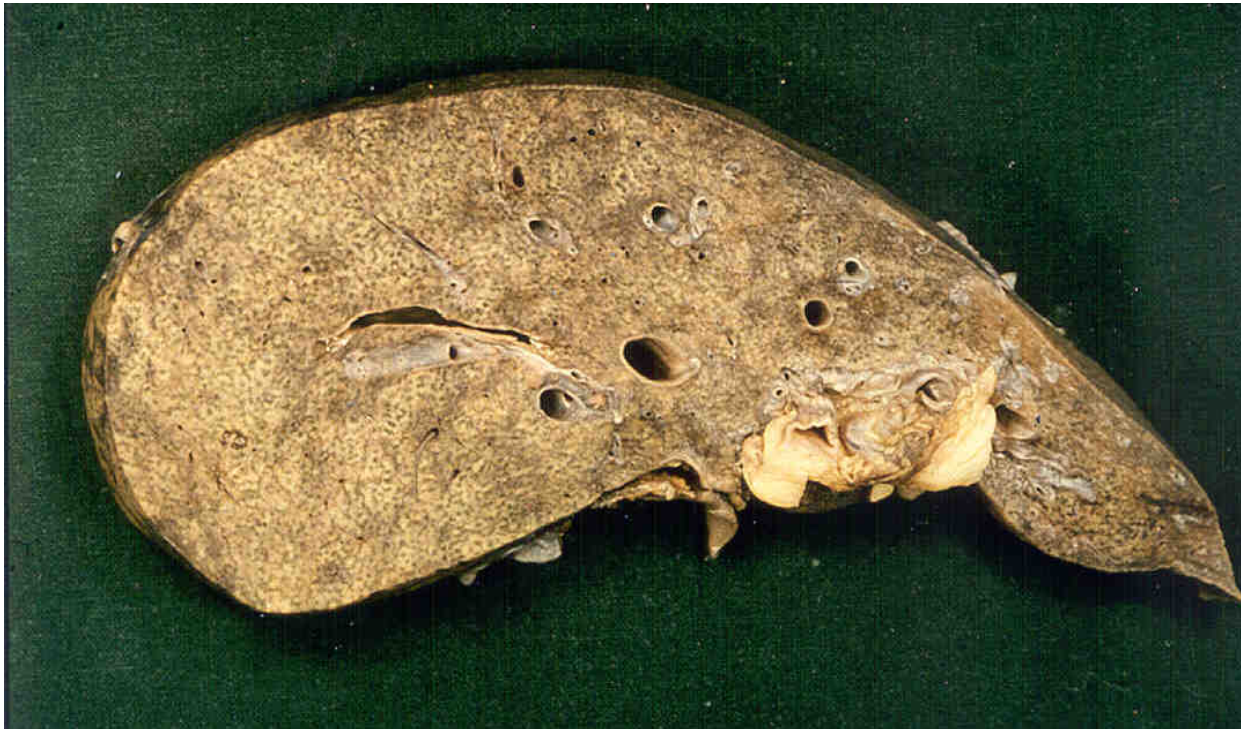


Anti-HAV Prevalentie

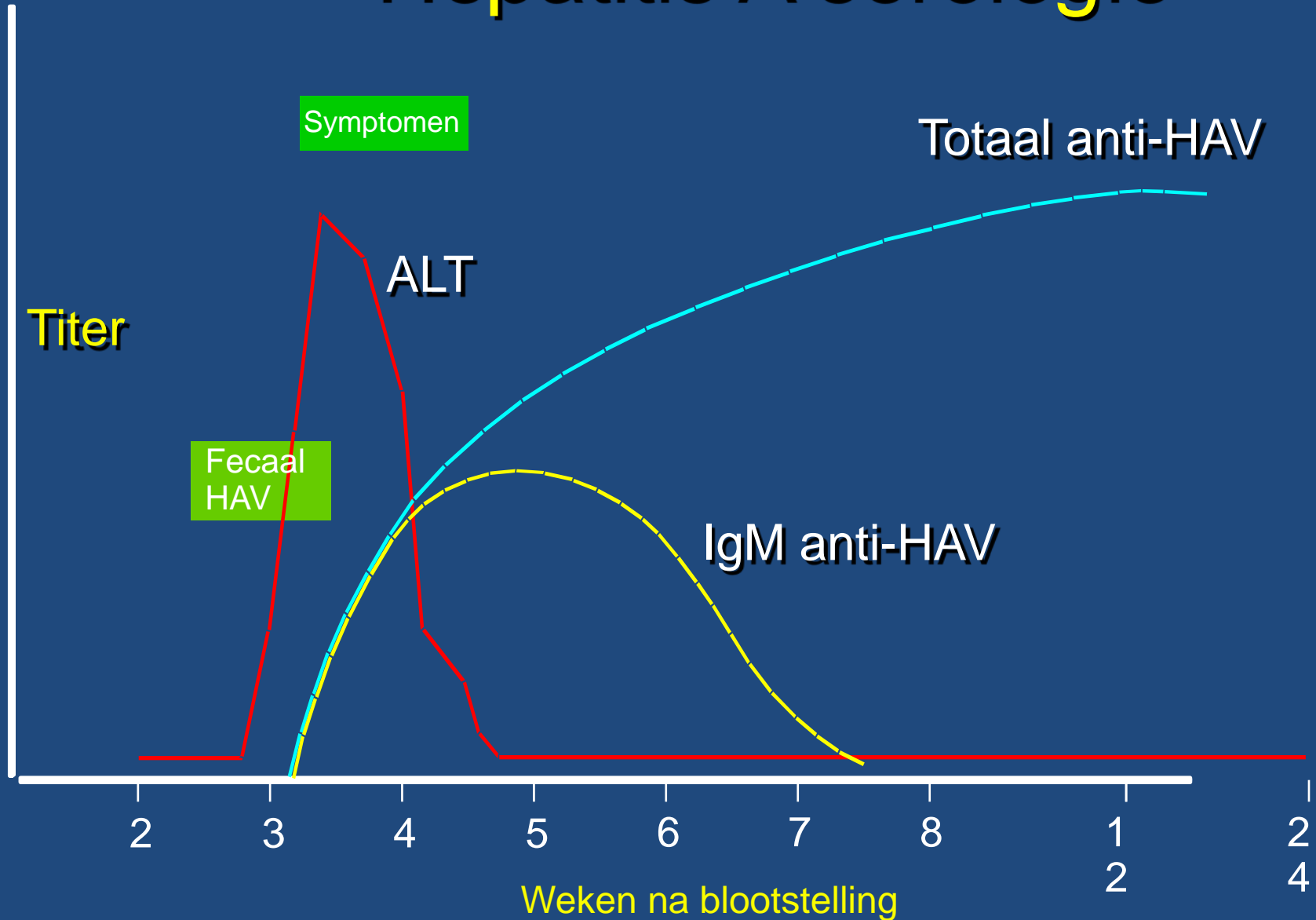
- High
- Intermediate
- Low
- Very Low

Hepatitis A

- Fulminante self-limiting hepatitis

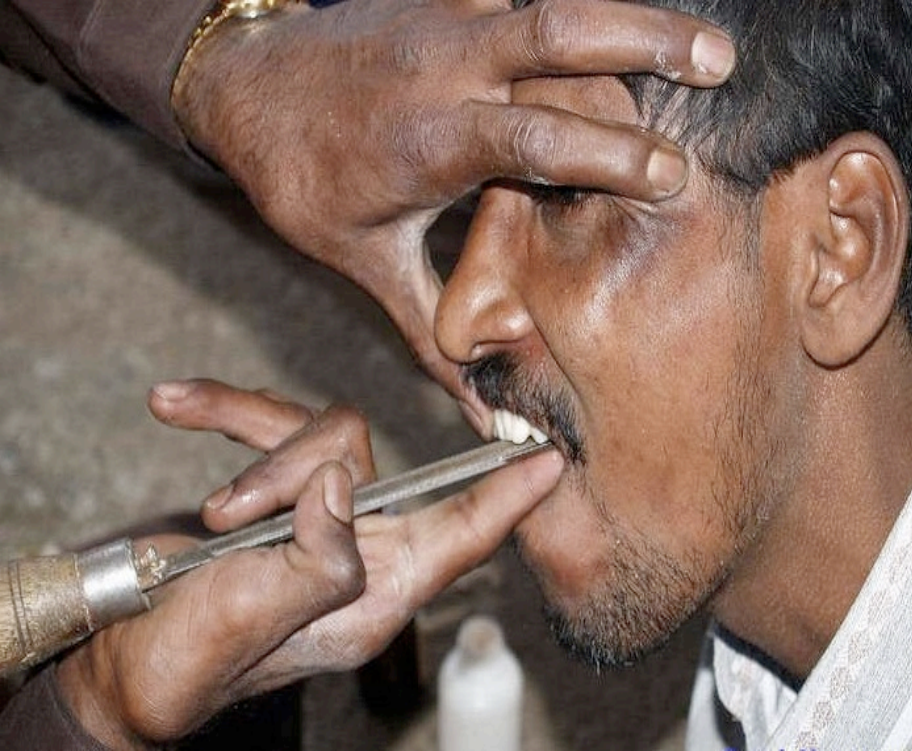

Hepatitis A serologie

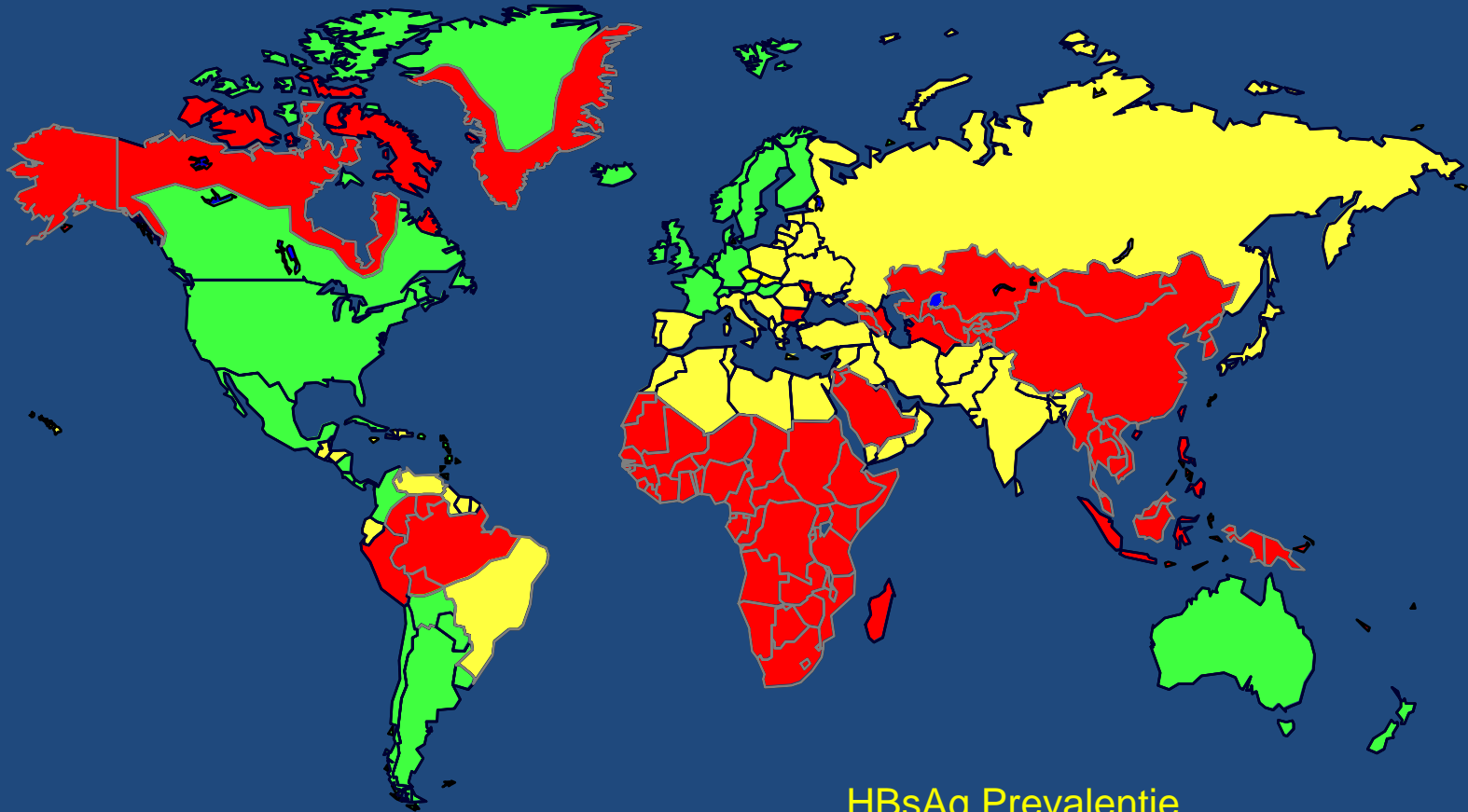


Aanvullende diagnostiek

- Hepatitis B virus
 - HBsAg negatief
 - Anti-HBc positief
 - HBV DNA negatief
- Anti-HCV en HCV RNA negatief
- CMV IgM en IgG negatief, PCR negatief
- EBV IgM en IgG negatief, PCR negatief



Geografische distributie chronische hepatitis B

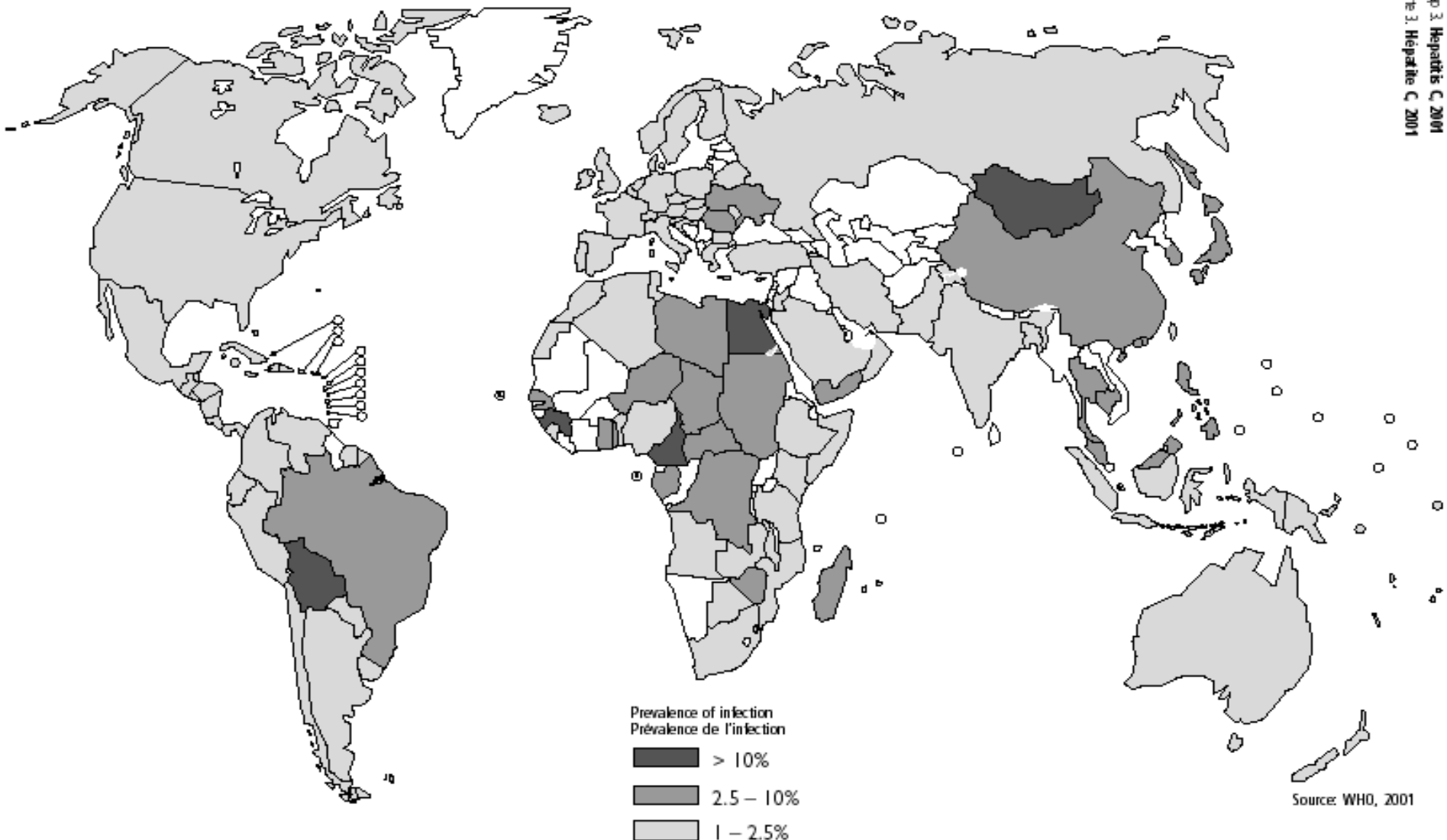


HBsAg Prevalentie

- $\geq 8\%$ - High
- 2-7% - Intermediate
- $< 2\%$ - Low

2 biljoen blootgesteld
350 miljoen chronisch geïnfecteerden

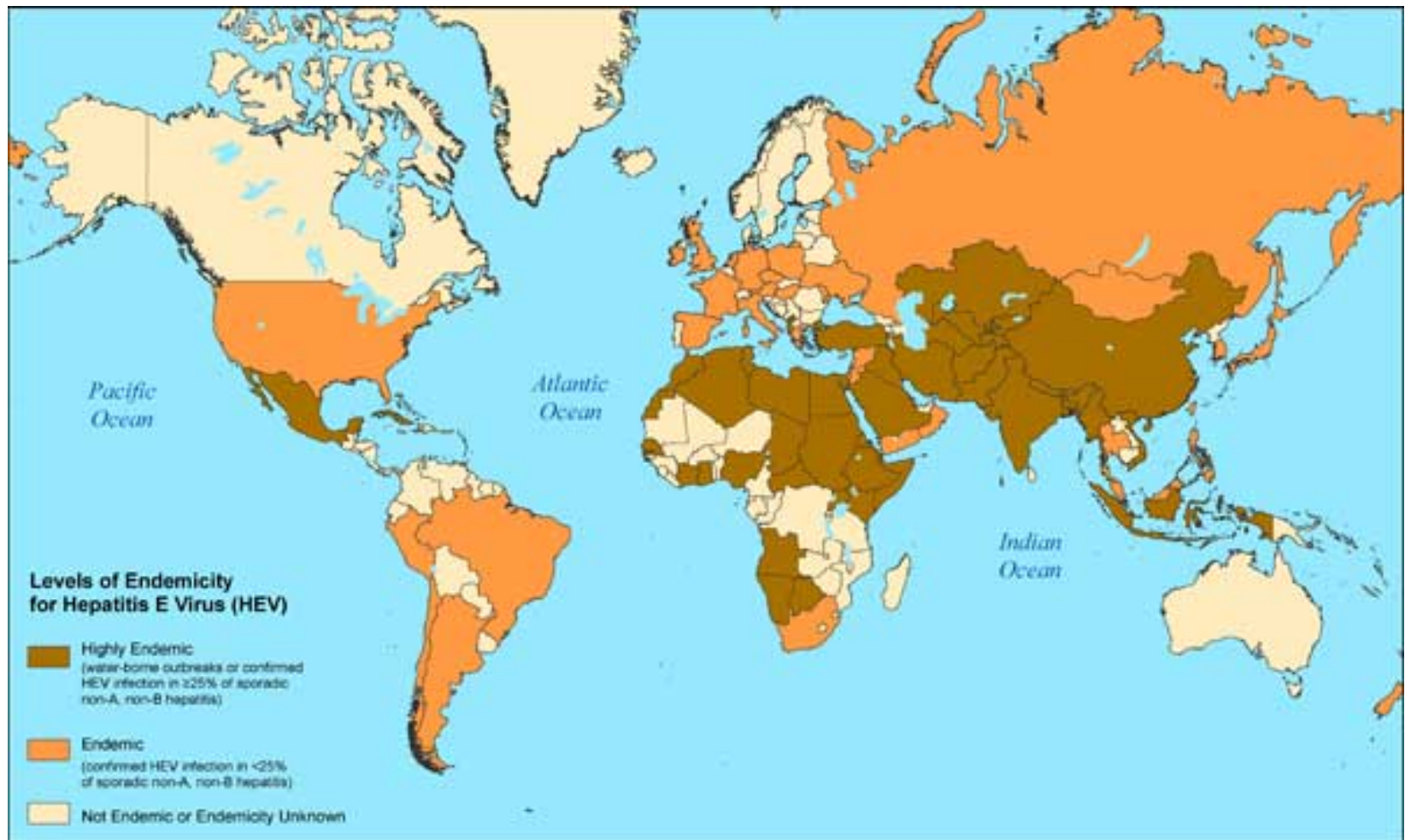
Geografische distributie chronische hepatitis C



Aanvullende diagnostiek

- Hepatitis E virus
 - IgM positief
 - IgG zwak positief
 - HEV RNA sterk positief

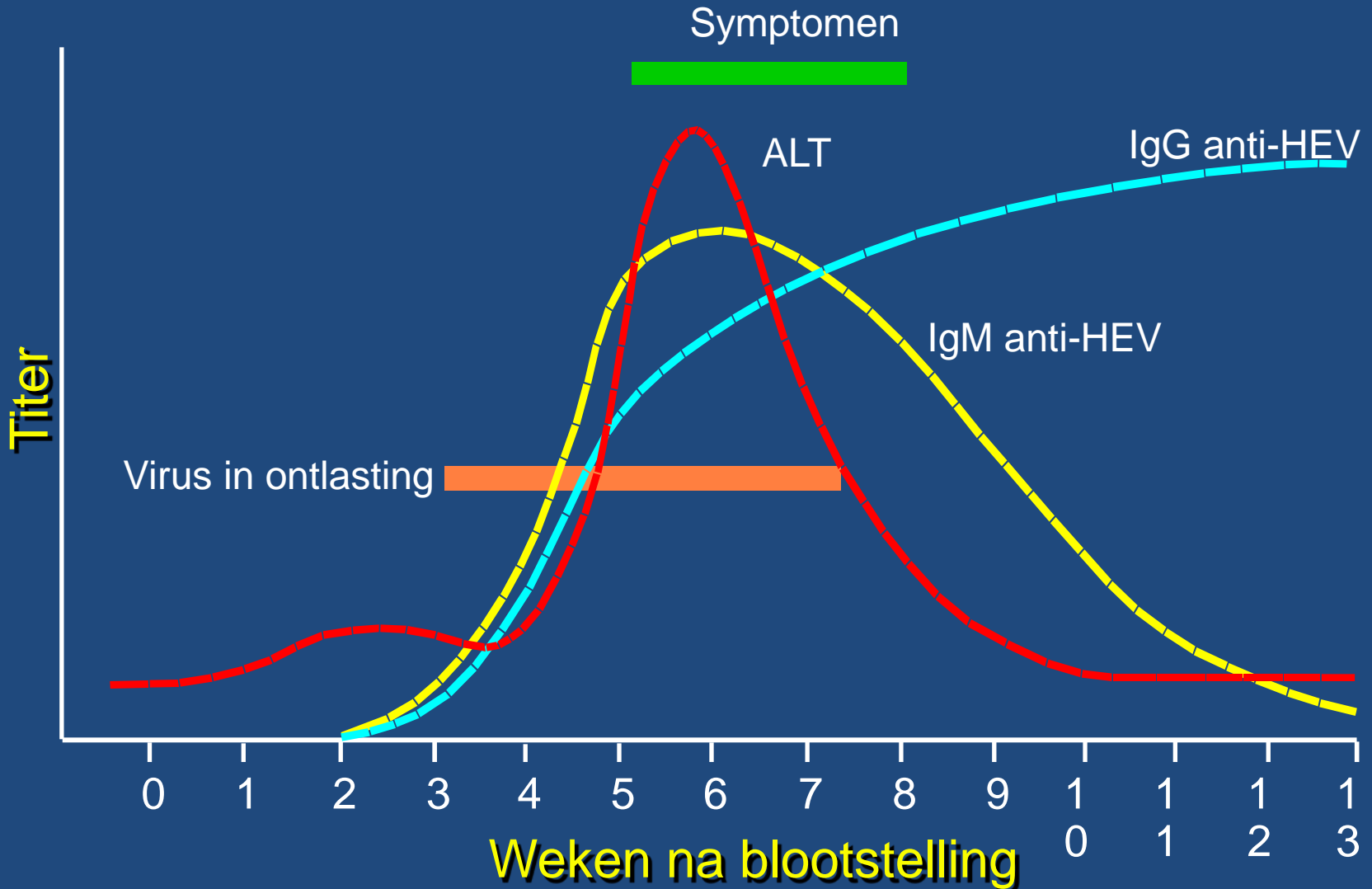
Hepatitis E



Hepatitis E



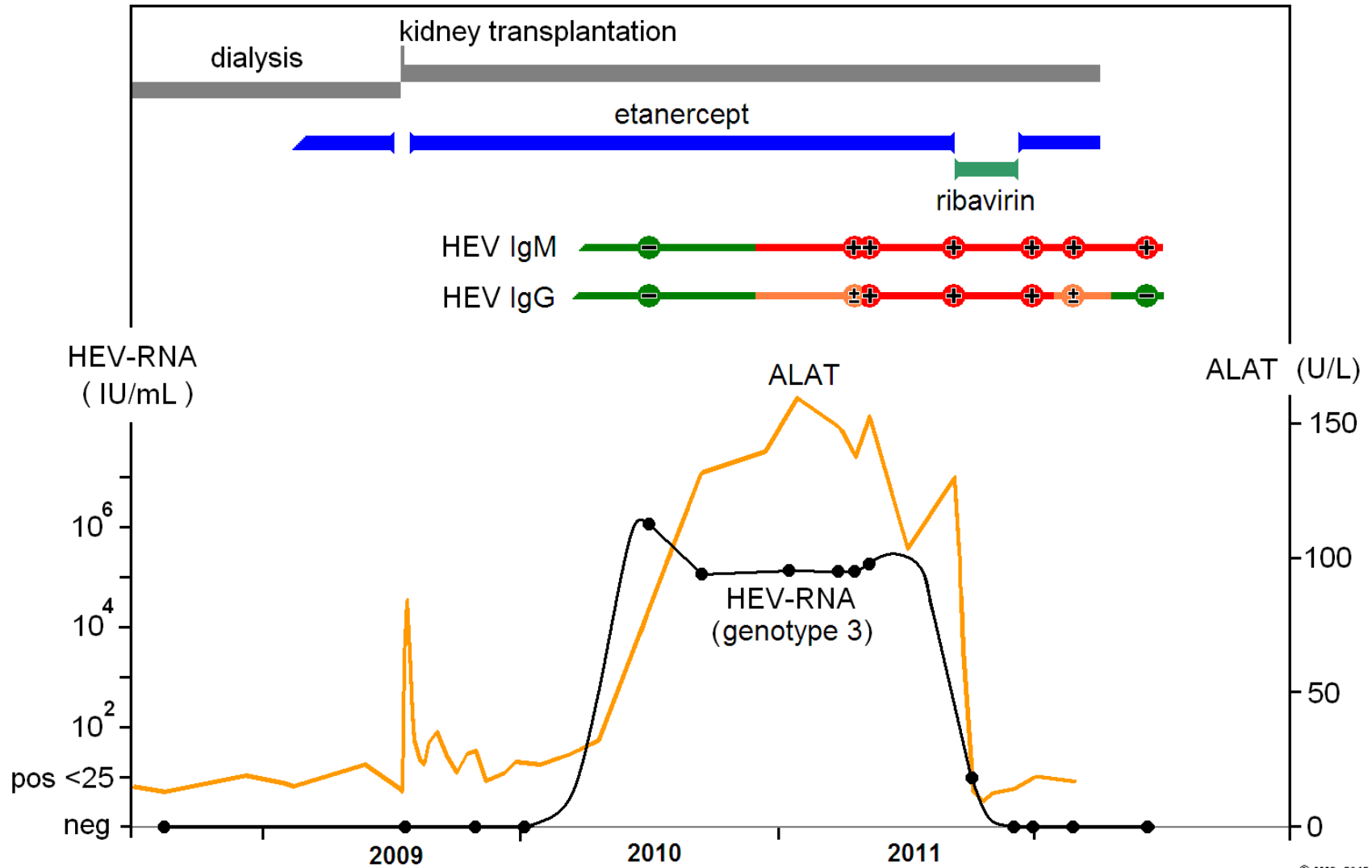
Hepatitis E serologie



Hepatitis E

- Acute hepatitis, meestal self-limiting
- Chronisch bij immunosuppressie
- Snelle progressie tot levercirrose
- Behandeling
 - verminderen immunosuppressie
 - ribavirine monotherapie

Beloop

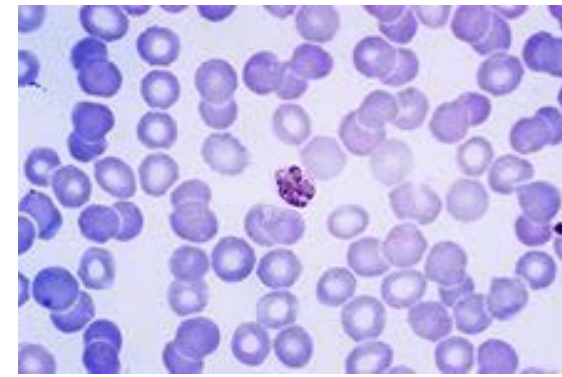


Waar denkt u aan als
de reis naar Zuid-Brazilië was geweest?

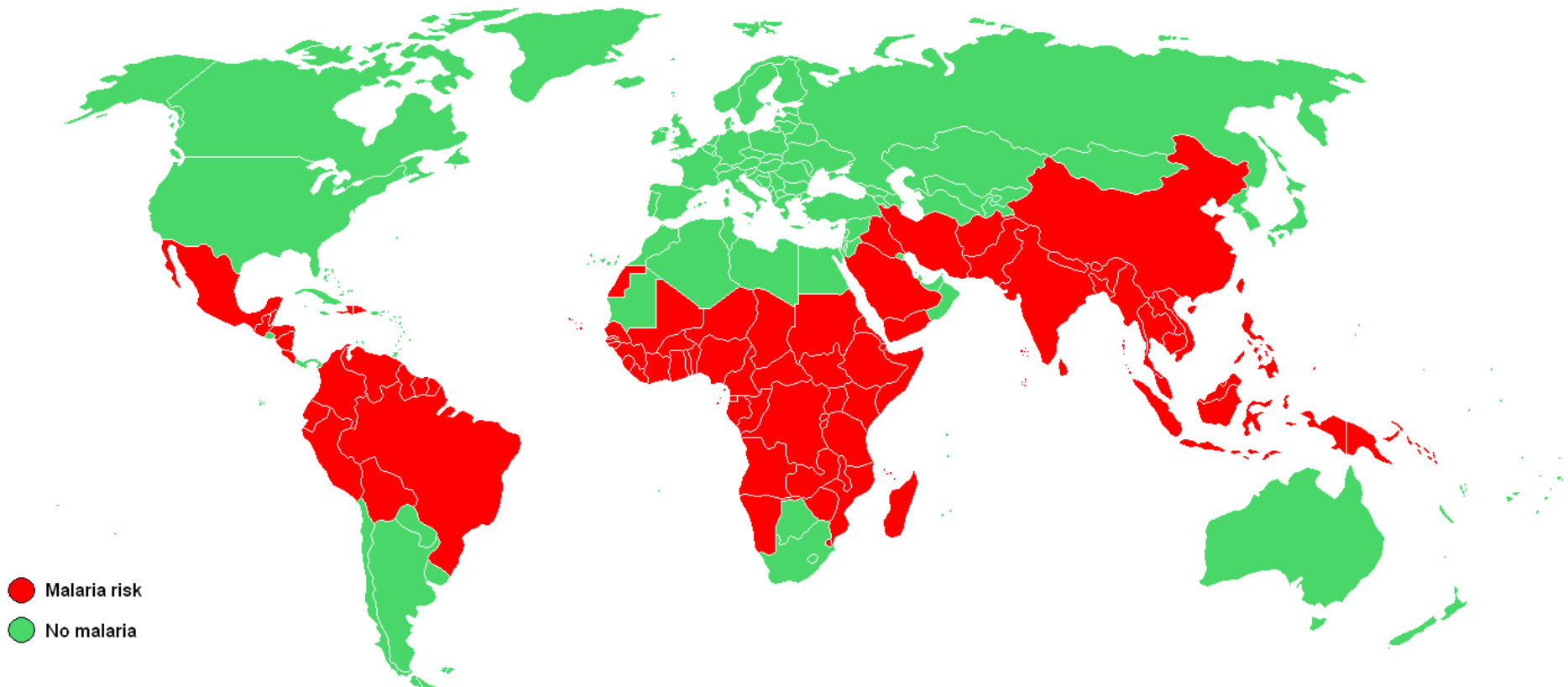
- Malaria
- Gele koorts



Malaria



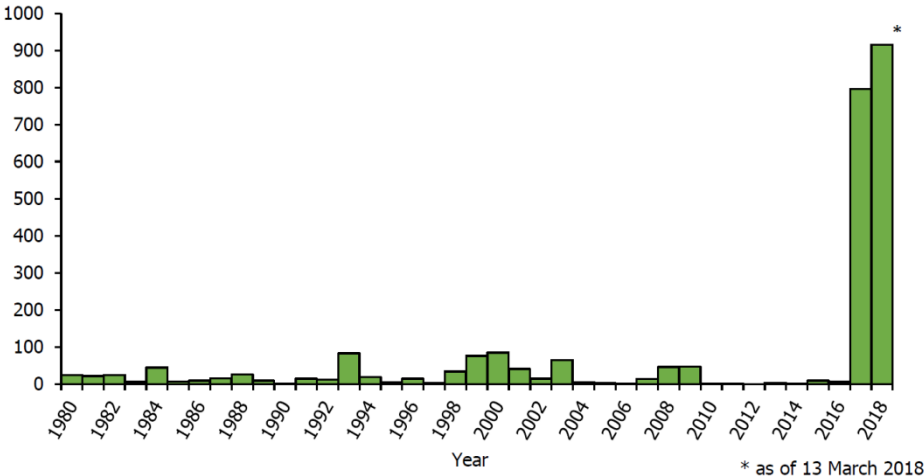
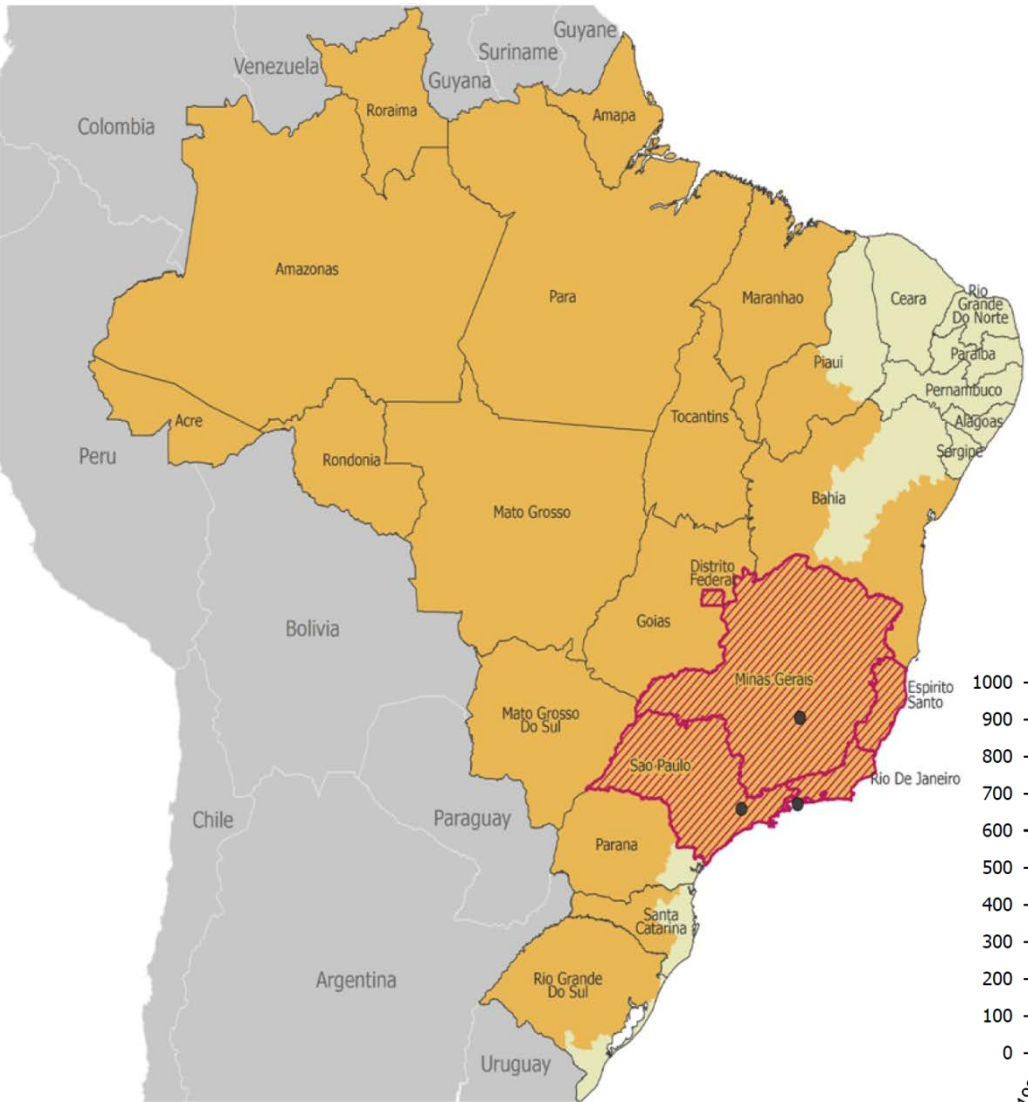- Koorts, rillingen, pre-hepatische icterus



Gele koorts

- *Aedes Aegypti*
- Koorts, malaise, icterus
- ASAT > ALAT
- Diagnose
 - PCR virus-RNA
 - Na verdwijnen RNA verschijnt IgM
- Vaccinatie voor reizen naar endemische gebieden





Confirmed cases of locally-acquired yellow fever, as of 06 March 2018

- States with confirmed locally-acquired cases since July 2017
- Area at risk for yellow fever transmission
- Area considered at no risk for yellow fever transmission
- Federal state
- Probable place of infection-European travellers

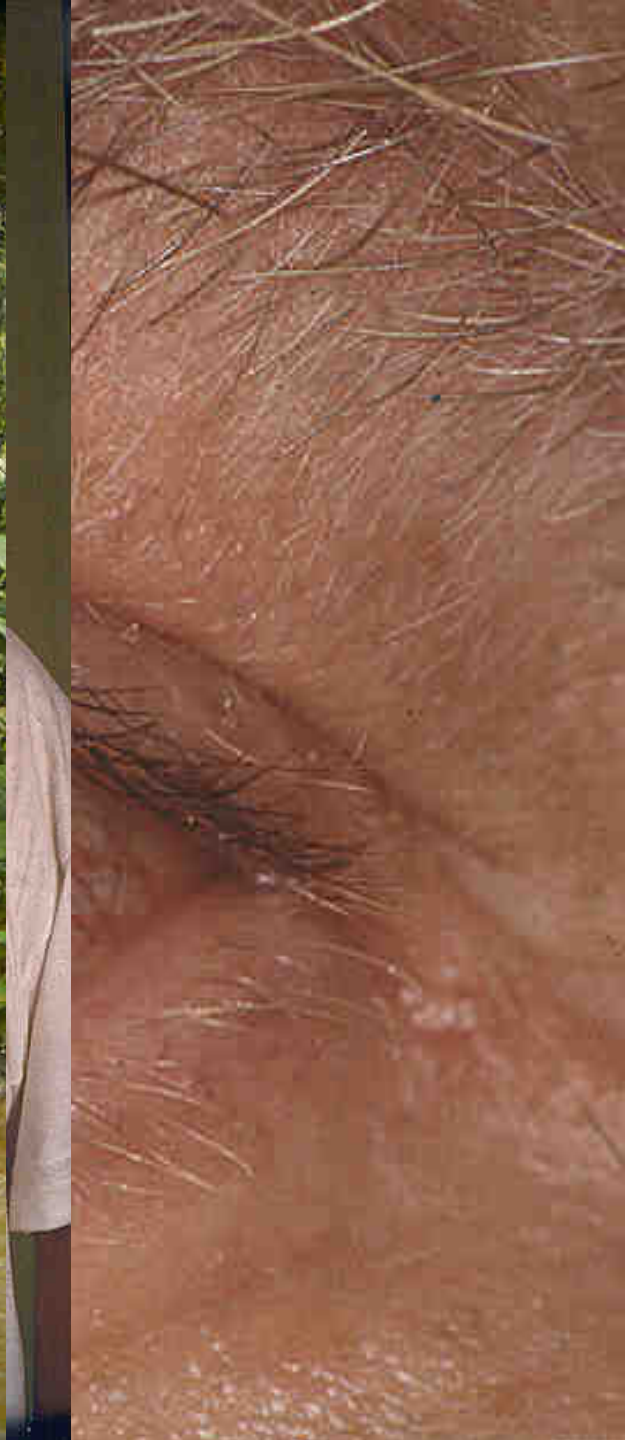
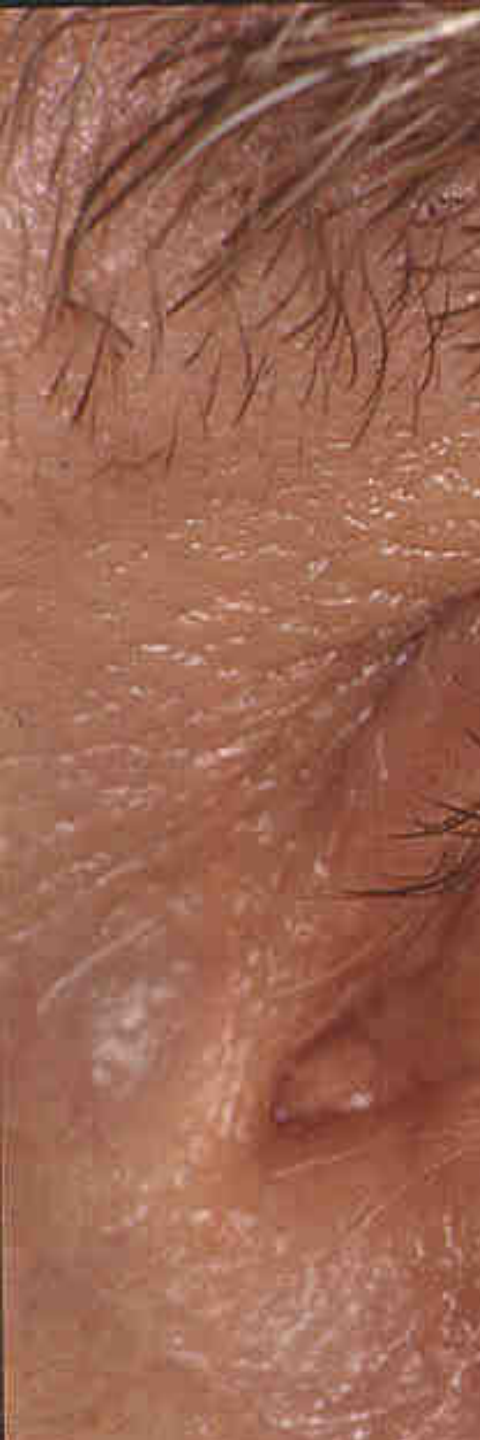
ECDC. Map produced on: 08 Mar 2018
 ECDC map maker: <https://emma.ecdc.europa.eu>

Source: Adapted from WHO yellow fever vaccination recommendations in the Americas, 2018 [2]

Casus 2

- 50-jarige Nederlandse man
- Icterus na vakantie in Kameroen (3 weken)
 - Sinds 3 dagen terug in Nederland
- Koorts tot 40°C
- Myalgie, donkere urine, hoesten
- Malaria-profylaxe ingenomen (mefloquine)



Casus 2

Laboratoriumonderzoek

- ASAT 83 U/L
- ALAT 124 U/L
- AF 320 U/L
- GGT 400 U/L
- Bilirubine 76 $\mu\text{mol/L}$
- Leukocyten $28 \times 10^9/\text{L}$
- Trombocyten $358 \times 10^9/\text{L}$

- Kreatinine 300 $\mu\text{mol/L}$

Welk onderzoek doet u nu?

- Dikke druppel
- Spirocheten-onderzoek

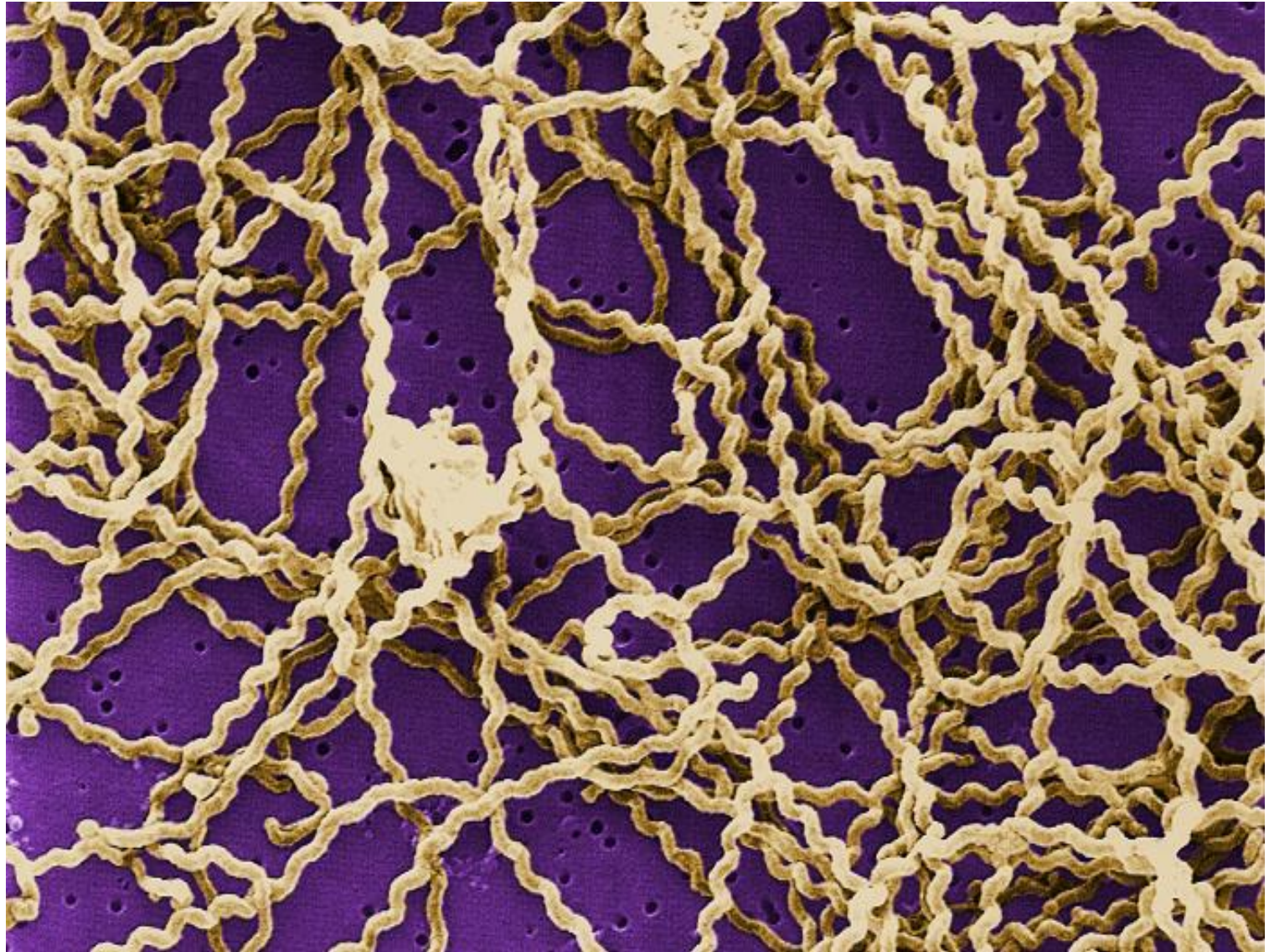
Casus 2 – aanvullend onderzoek

Dikke druppel negatief

Leptospirose serologie

- ELISA IgM 1:2560
- Microscopic Agglutination Test (MAT) 1:5120

Leptospira, een spirocheet



Leptospirose

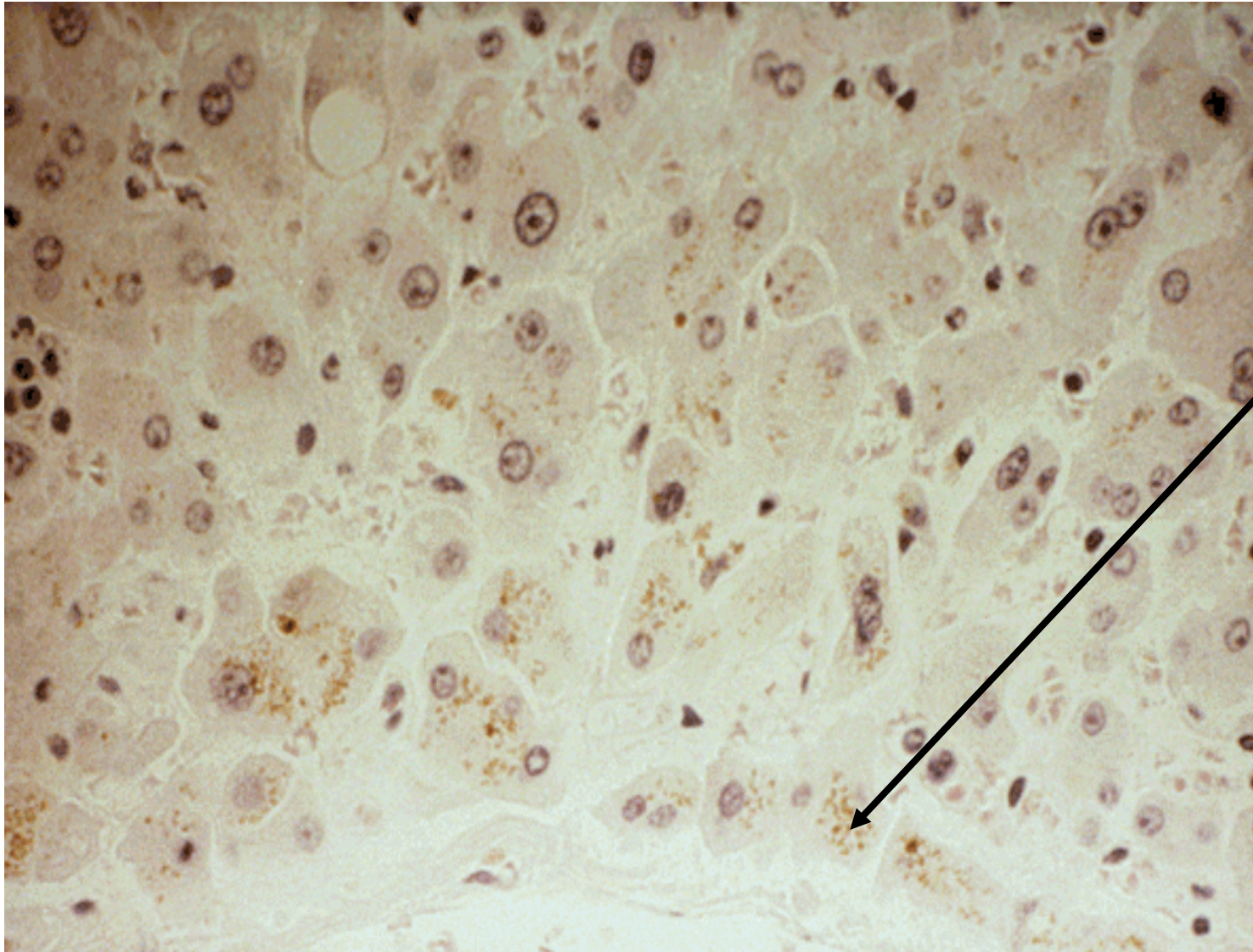
- Door rattenurine besmet oppervlaktewater
- Incubatietijd 1 - 4 weken
- Koorts, rillingen, myalgie, rugpijn, hoofdpijn, anorexie, braken, hoesten, rode ogen, icterus
- Laboratoriumonderzoek
 - Leukocytose, bilirubine[↑], relatief normale leverenzymen
- Ernstig
 - Ziekte van Weil (met nierinsufficiëntie), aseptische meningitis, hemorragische pneumonitis



Leptospirose behandeling

Penicilline	4 dd $1 \cdot 10^6$ IE, 7 dagen
Amoxicilline	3 dd 750 mg, 7 dagen
Doxycycline	2 dd 100 mg, 7 dagen
(Erythromycine)	

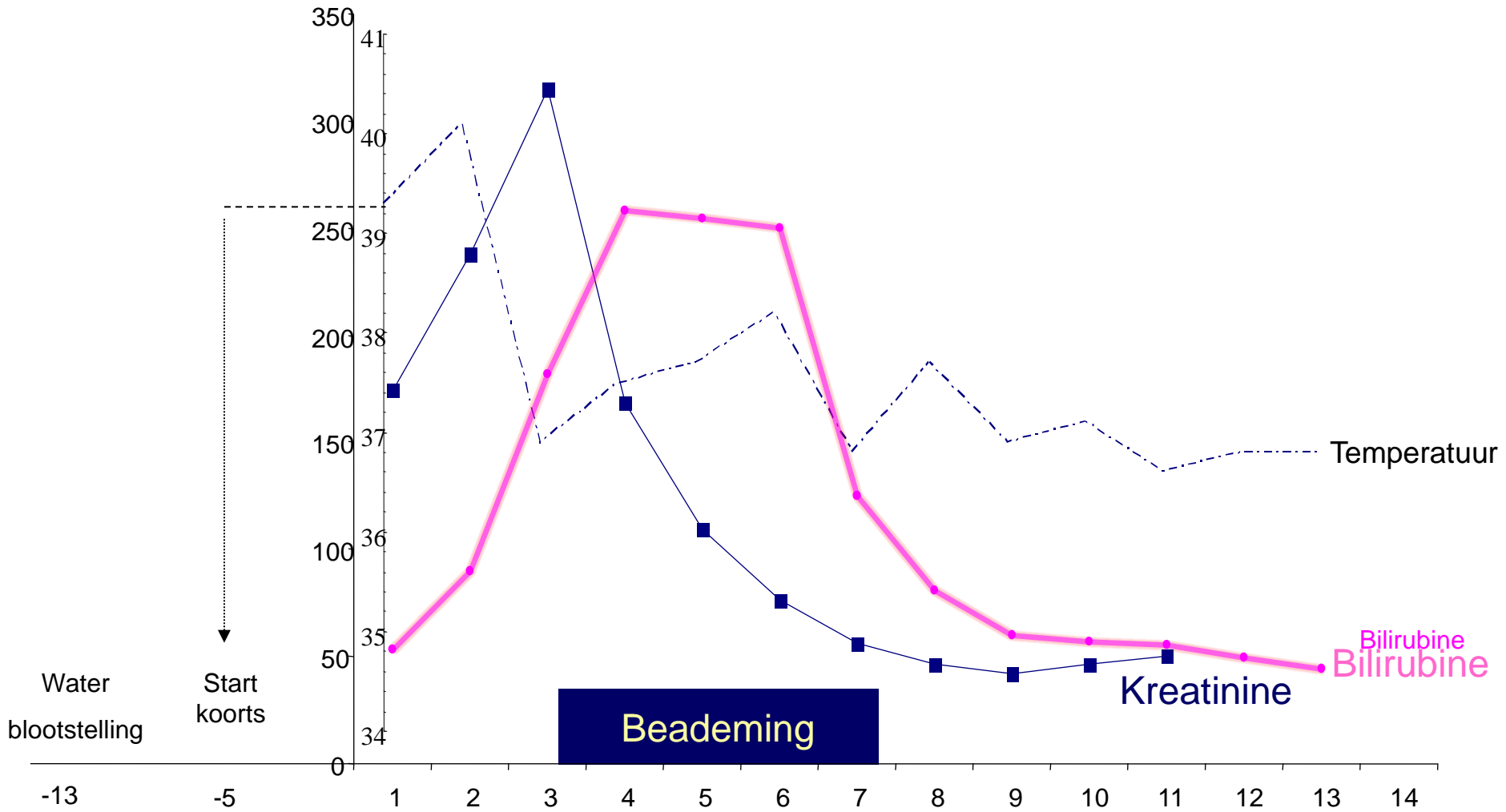
De lever en leptospirose



Bilirubine-
overladen
hepatocyt

Géén
hepatocellulaire
necrose

Beloop Casus 2



Casus 3

- Vrouw, 50 jaar, vakantie naar Midden-Oosten

◀ Home Winkels en openingstijden Klantenservice Sitemap Mail-a-friend Zoeken

AllerHande [recepten](#) [kookschriften](#) [contact](#) [handige tips](#)

◀ Home, AllerHande, Recepten zoeken

recepten zoeken

Terug

▶ [Recepten zoeken](#)

AllerHande november 2000

Teriyaki-kalkoen met champignons en waterkers

Oosters, hoofdgerecht, 4 personen



Bereidingstijd in minuten
🕒 50 bereiden

Bevat per eenpersoonsportie
energie 605 kCal - eiwit 43 g
vet 17 g - koolhydraten 70 g

dit recept:

📖 [toevoegen aan mijn kookscrift](#)

🖨️ [afdrukken](#)

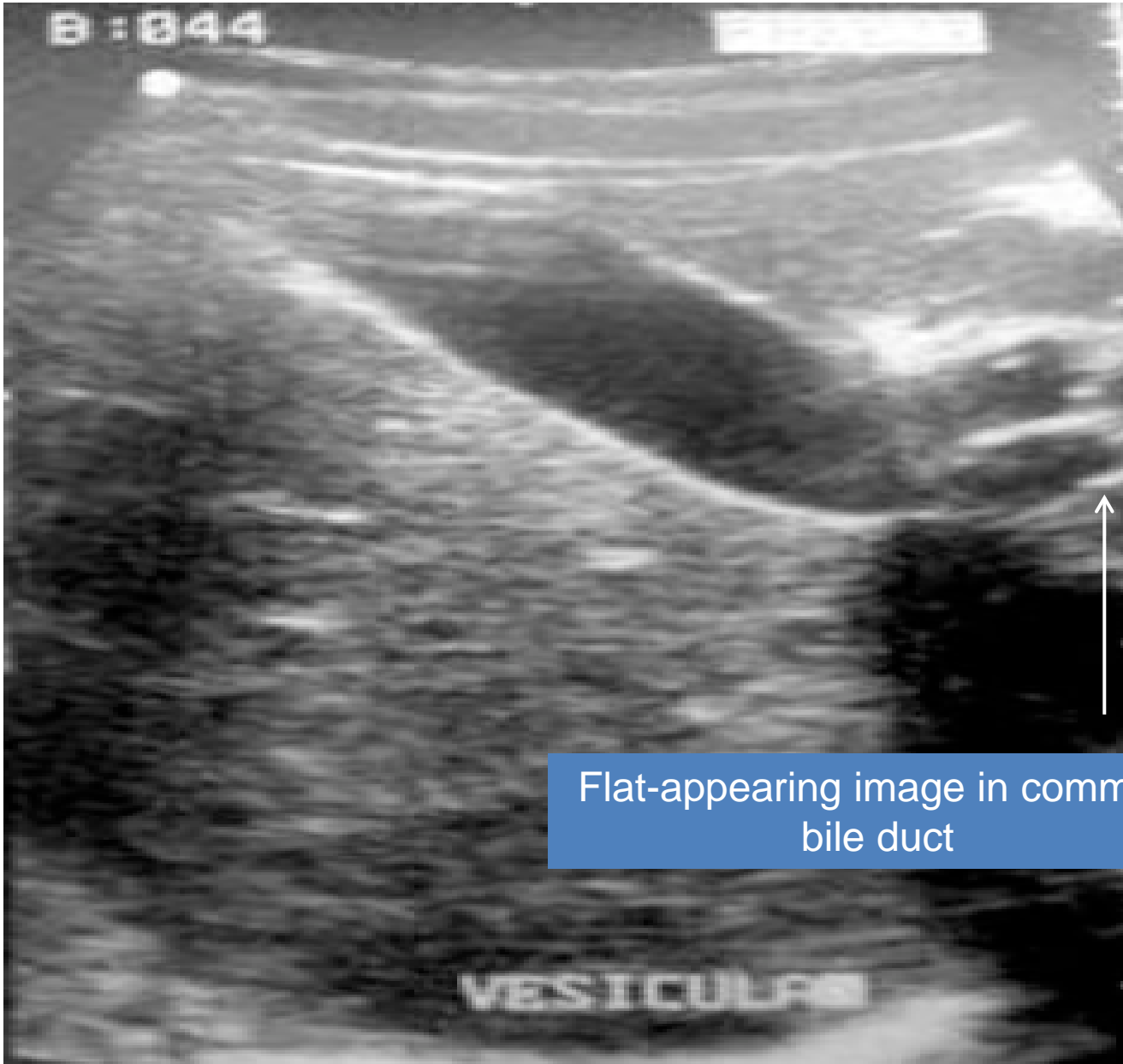
✉️ [e-mailen](#)

Ingrediënten

- 200 ml teriyaki marinade (flesje)
- 4 teentjes knoflook
- 5 cm verse gember
- 2 eetlepels vloeibare honing

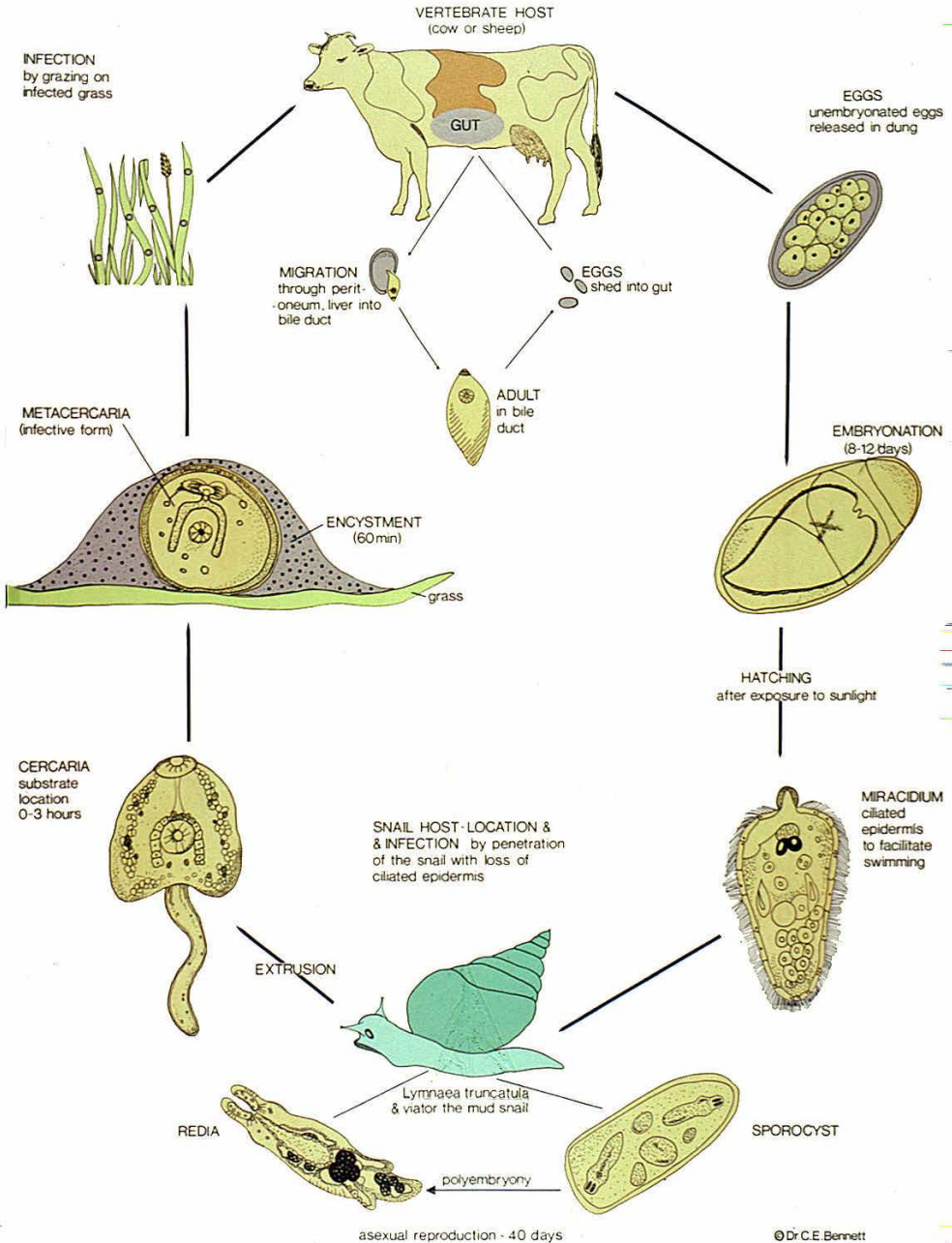
Casus 3

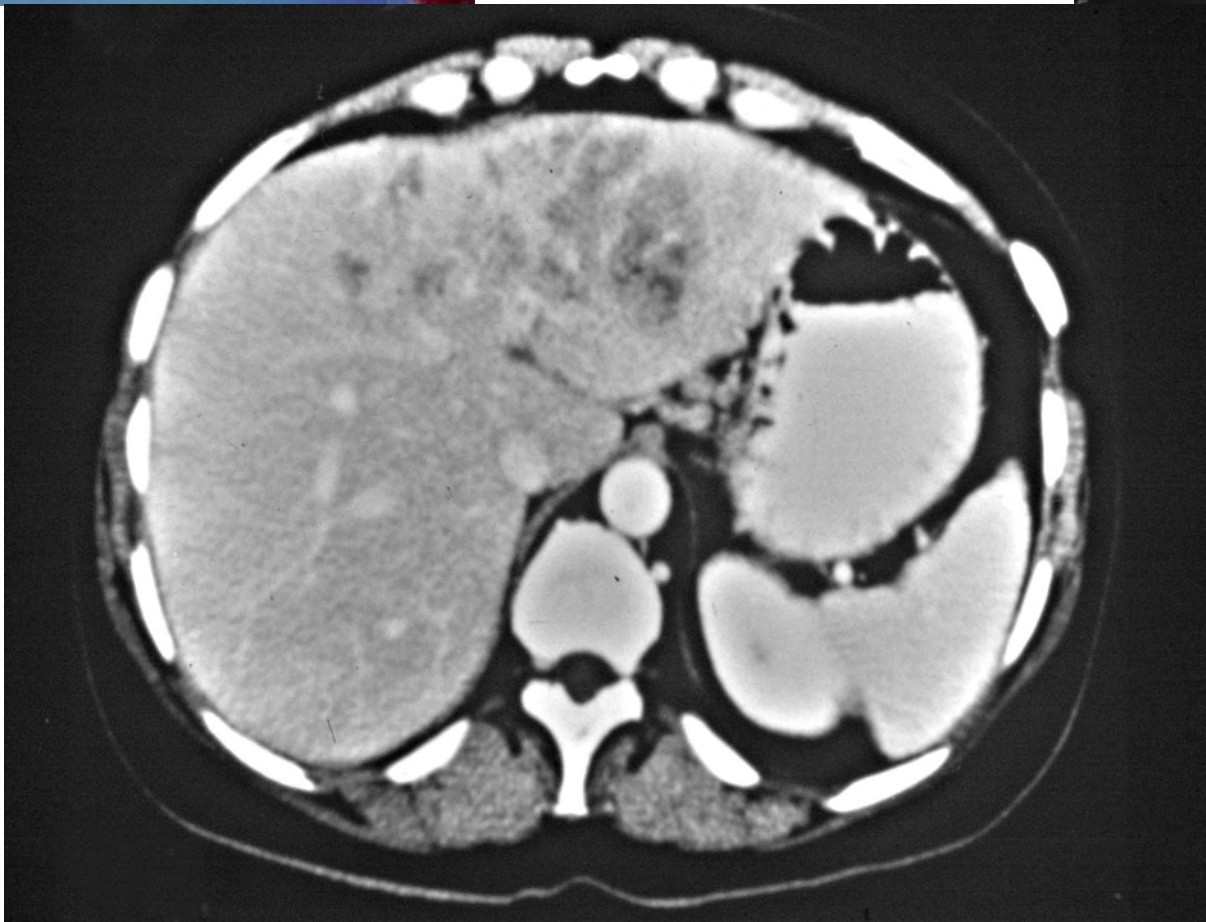
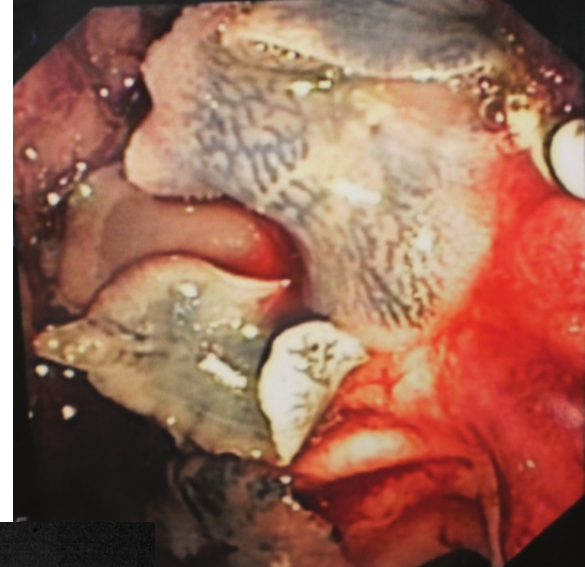
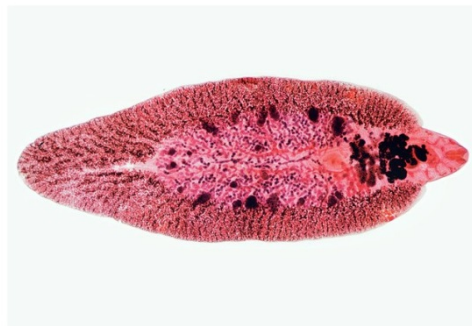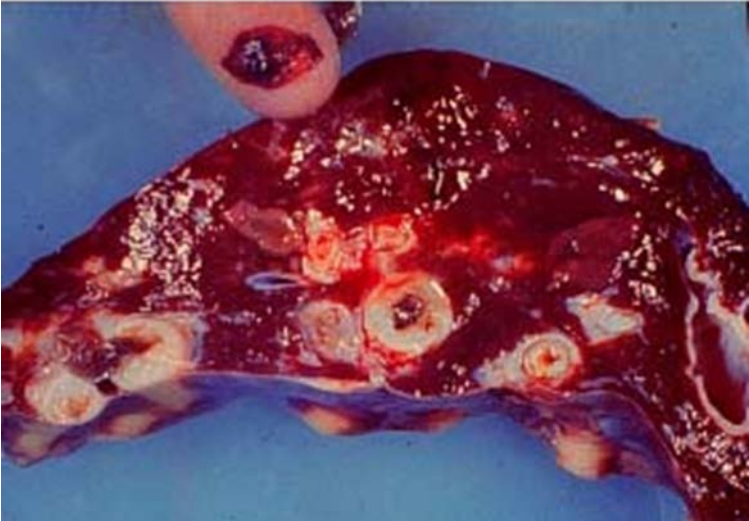
- Bij laboratoriumonderzoek
 - Leukocytose $20 \times 10^9/L$
 - Eosinofilie $60.7\% = 12 \times 10^9/L$
 - AF $422 U/L$
 - ASAT $71 U/L$
 - ALAT $123 U/L$
 - GGT $630 U/L$
 - Bilirubine $68 \mu\text{mol}/L$



Flat-appearing image in common bile duct

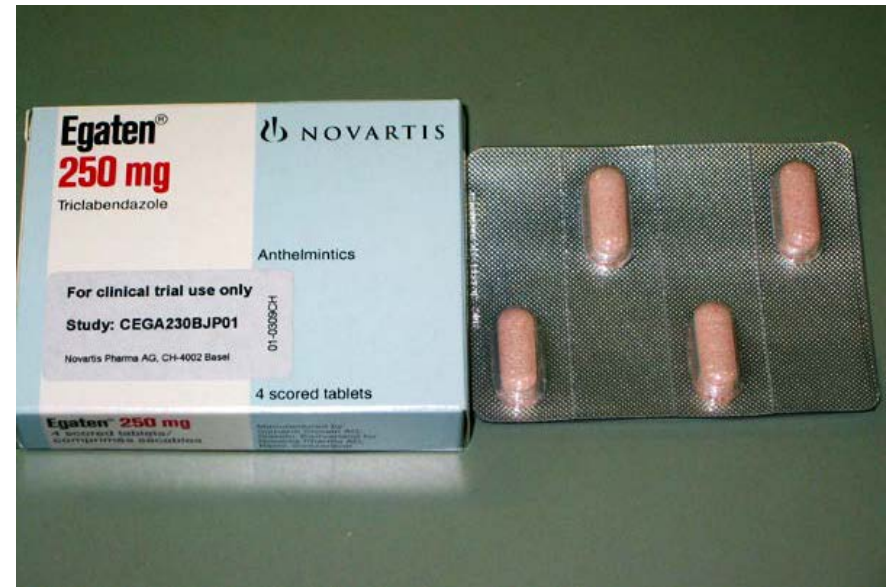Fasciola hepatica





Fasciola hepatica behandeling

- Triclabendazol



Take home messages

Icterus na tropenbezoek

- Virale hepatitis
 - Acuut hepatitis A of E
 - Denk ook aan flare hepatitis B
- Malaria
- Gele koorts
- Leptospirose
- Parasitaire infecties galwegen zoals fasciola hepatica

